

## بررسی مقایسه‌ای اثر کیتوزان و کیتوزان به همراه هیالورونیک اسید روی التیام زخم در موش صحرایی

علی تابان<sup>۱</sup>، سیاوش شریفی<sup>۲\*</sup>، ایرج کریمی<sup>۳</sup>، صادق شیریان<sup>۳</sup>، اسماعیل میرزایی<sup>۴</sup>

۱. دانش‌آموخته دکترای عمومی دامپزشکی، دانشکده دامپزشکی، دانشگاه شهرکرد، شهرکرد- ایران.
۲. گروه علوم درمانگاهی، دانشکده دامپزشکی، دانشگاه شهرکرد، شهرکرد- ایران.
۳. گروه پاتوبیولوژی، دانشکده دامپزشکی، دانشگاه شهرکرد، شهرکرد- ایران.
۴. گروه نانو فناوری پزشکی، دانشکده علوم و فناوری‌های نوین پزشکی، دانشگاه علوم پزشکی شیراز، شیراز- ایران.

دریافت: ۱۸ بهمن‌ماه ۹۸ پذیرش: ۲۴ آبان‌ماه ۹۹

### چکیده

مهندسی بافت روش جدیدی برای جایگزینی اجزای بافت تخریب شده به وسیله پلیمرهای زیست تخریب پذیر است. در مطالعه حاضر از داربست کیتوزان استفاده شد تا در حضور اسیدهیالورونیک (HA) تأثیر آن روی التیام زخم در موش صحرایی ارزیابی شود. به این منظور ۶۰ سر موش صحرایی تهیه و به سه گروه تقسیم شدند. بعد از آماده‌سازی جراحی، پوست ناحیه‌ی ستون فقرات هر حیوان به صورت تمام ضخامت با پانچ پوستی برداشته شد. گروه یک به عنوان کنترل منفی در نظر گرفته شد، در گروه دو از کیتوزان و در گروه سه از کیتوزان همراه با اسید هیالورونیک استفاده شد. زخم‌های تجربی از منظر ماکروسکوپی و هیستوپاتولوژی ارزیابی شد. نتایج پژوهش حاضر بیانگر این بود که مساحت زخم در روز دوم در گروه کیتوزان + HA به طور معنی‌داری نسبت به گروه کنترل کمتر بوده است، همچنین مساحت زخم در روز چهاردهم در گروه‌های کیتوزان و کیتوزان + HA به طور معنی‌داری کمتر از گروه کنترل بوده است. نتایج بافت‌شناسی بهبود روند ترمیم در گروه‌های کیتوزان و کیتوزان همراه با اسیدهیالورونیک نسبت به گروه کنترل را نشان می‌دهد که در این بین ترمیم در گروه کیتوزان + HA بهتر از گروه کیتوزان بود. در کل با توجه به نتایج به دست آمده داربست کیتوزان به همراه اسیدهیالورونیک سبب تسریع بسته شدن زخم می‌شود.

**واژه‌های کلیدی:** کیتوزان، اسیدهیالورونیک، ترمیم زخم، موش صحرایی.

### مقدمه

زمینه استفاده از پمادهای موضعی و یا پانسمان‌های نوین همواره در حال انجام است. تاکنون پانسمان‌های گوناگونی برای درمان و ترمیم زخم‌ها ساخته شده است، ولی بیشتر آن‌ها مشکلاتی از جمله عدم سازگاری در محیط بیولوژیک، نداشتن خواص آنتی‌باکتریال را دارند و زیست تخریب پذیر نیستند.

کیتوزان از مشتقات کیتین بوده و بعد از سلولز رایج‌ترین بیوپلیمر موجود در طبیعت است. این ماده از جدار سخت پوستان استخراج می‌شود و کاربردهای درمانی گوناگون و متعددی دارد. کیتوزان و مشتقات آن به دلیل داشتن خواص بیولوژیکی مفید بی‌شمار نظیر سازگاری زیستی، قابلیت تجزیه زیستی، خواص التیامی در زخم، خاصیت ضد توموری و غیره مورد توجه بوده و در موارد

التیام زخم به معنی حصول مجدد تمامیت فیزیکی ساختارهای داخلی و خارجی و دربرگیرنده تعامل‌های پیچیده بین سلول‌ها و فاکتورهای مختلف است. ترمیم زخم مکانیسمی هموستاتیک برای بازگشت تعادل فیزیولوژیک است و با قطع ارتباط بین سلول‌های مجاور و پشتیبان آن‌ها و یا در اثر مرگ سلولی شروع می‌شود. در روند ترمیم، مجموعه‌ای از وقایع شامل پاسخ‌های التهابی، نوزایش اپی‌درم، جمع شدن زخم و در نهایت تشکیل بافت هم‌بند و شکل‌گیری مجدد در یک توالی که در زمان‌های مشخصی با یکدیگر هم‌پوشانی دارند، صورت می‌گیرد (۴). امروزه استفاده از پانسمان‌هایی با منشأ بیولوژیک در ترمیم زخم نقش مؤثری دارند و مطالعات گسترده‌ای در



کیتوزان / پلی اتیلن اکسید به اضافه کردن نسبت ۴ به ۱ (کیتوزان: پلی اتیلن اکسید) تهیه شد و به مدت یک شبانه-روز در دمای اتاق نگهداری گردید. روند الکترواسپین با دستگاه الکترواسپینینگ ( ANSTCO RN-X, Asian Nanostructures Co, Tehran, Iran) انجام شد. محلول در داخل یک سرنگ ۱۰ میلی لیتری قرار داده شد که به یک نیدل استیل گیج ۱۸ متصل بود و پمپ با سرعت ۱ میلی-لیتر در ساعت محلول را روی صفحه پرتاب می کرد. ولتاژ به کار رفته ۲۰ کیلووات و فاصله بین نیدل و صفحه جمع-کننده ۱۴ سانتی متر بود. نانوفیبرها به صورت مشبک روی یک فویل آلومینیومی استوانه‌ای که با سرعت ۵۰۰ rpm می چرخید، جمع شدند (۸).

برای پوشش دهی کیتوزان توسط هیالورونیک اسید نانوفیبرهای تهیه شده در داخل محلول اسیدی هیالورونیک (۵٪ وزن در سود ۰/۱ مولار به مدت ۱ ساعت قرار داده شد. برای شست و شوی اسید هیالورونیک اضافه، از آب دیونیزه استفاده شد و اسکفلدها به مدت ۲ ساعت در آون در دمای ۴۰ درجه سانتی گراد خشک شدند (۸).

برای انجام این پژوهش، ابتدا ۶۰ سر موش صحرایی جنس ماده با وزن تقریبی ۲۰۰ تا ۲۵۰ گرم از محل خانه حیوانات دانشگاه آزاد واحد شهرکرد تهیه گردید. به منظور سازگاری و تطابق با محیط جدید به مدت دو هفته در قفس‌های جداگانه نگهداری شده (با سیکل ۱۲ ساعت نور و ۱۲ ساعت تاریکی) آب و غذای استاندارد پلت شده به میزان کافی در اختیار آن‌ها قرار گرفت.

ابتدا موهای موجود در دو طرف ستون مهره‌ها در ناحیه پشت حیوان تراشیده شد، سپس برای ایجاد بی-هوشی، از ترکیب کتامین ۵٪ (شرکت Bremer Pharma Warburg، آلمان) با دوز ۵۰ میلی گرم بر کیلوگرم و میدازولام ۵٪ (شرکت تهران شیمی، ایران) با دوز ۵ میلی گرم بر کیلوگرم استفاده گردید. پس از ایجاد عمق مناسب بی‌هوشی، محل مورد نیاز برای ایجاد زخم‌ها، با الکل ۷۰٪ (ساخت شرکت نصر خرم‌آباد، ایران) و محلول بتادین ۱۰٪ (ساخت شرکت داروسازی بهسا، ایران) ضد-عفونی کرده و اقدامات لازم برای ایجاد شرایط آسپسی فراهم شد. قبل از ایجاد زخم‌ها، محل دقیق ایجاد زخم‌ها علامت‌گذاری گردید.

پوست ناحیه‌ی ستون فقرات هر حیوان به شکل کاملاً

متعدد زیست‌دارویی از قبیل تهیه نخ‌های بخیه قابل جذب، عامل ضد تومور و عامل التیام زخم به کار رفته‌اند. کیتوزان با داشتن طیف گسترده‌ای از فعالیت ضد میکروبی بازده مهارتی متفاوتی در برابر قارچ، باکتری‌های گرم مثبت و گرم منفی نشان می‌دهد به علاوه خاصیت اتصال کیتوزان به گلبول‌های قرمز موجب انعقاد سریع خون می‌شود، همچنین کیتوزان موجب تنظیم سلول‌های التهابی و تحریک گرانولاسیون شده و موجب پیش‌گیری از خشکی زخم و آلودگی آن می‌شود. کیتین و کیتوزان به-راحتی در فرم‌های هیدروژل، غشا، نانوذره، داربست و نانوفیبر قابل طراحی هستند (۴ و ۲).

اسید هیالورونیک (HA) یک گلیکوزآمین گلیکان غیرسولفاته و خطی است که از واحدهای تکراری D-*glucuronic acid* و D-N-acetylglucosamine تشکیل شده است. HA علاوه بر این که در سازمان‌بایی ماتریکس خارج سلولی نقش دارد، به عنوان یک مولکول پیام‌رسان عمل می‌کند و از طریق برهم‌کنش با گیرنده‌های خود، CD44 و RHAMM، چسبندگی، مهاجرت، تکثیر و تمایز سلولی را تنظیم می‌کند (۱۱ و ۱۲). به طور خاص مطالعات نشان داده است که HA و گیرنده‌های آن، از طریق برهم‌کنش با ماتریکس خارج سلولی، مهاجرت سلول‌های بنیادی مزانشیمی را تنظیم می‌کند (۱۲ و ۱). ویژگی‌های زیستی و فیزیکی HA آن را به ترکیبی مناسب برای استفاده در مهندسی بافت تبدیل کرده است. تاکنون داربست‌های سنتزی متعددی با استفاده از HA ساخته شده و نتایج به دست آمده اغلب نشان‌دهنده اثربخشی بیشتر این داربست‌ها نسبت به داربست‌های فاقد HA است (۱۱، ۱۲ و ۲۱).

هدف از این مطالعه بررسی مقایسه‌ای اثر کیتوزان و کیتوزان به همراه اسید هیالورونیک روی التیام زخم در موش صحرایی است.

## مواد و روش کار

اسکفلد نانوفیبری کیتوزان با روش الکترواسپینینگ محلول کیتوزان / پلی اتیلن اکسید طبق روش بازمانده و همکاران در سال ۲۰۲۰ تهیه شد. کیتوزان و پلی-اتیلن اکسید به صورت مجزا در محلول آبی اسید استیک ۸۰٪ شفاف و یک‌نواخت با غلظت ۲.۵٪ تهیه شود، سپس

دیده بود، با برش اسکالپل برداشته شد و پس از شست‌وشو با سرم فیزیولوژی، در ظرف حاوی فرمالین بافر ۱۰ درصد فیکس گردید و سپس با دستگاه میکروتوم مقاطع ۵ میکرونی از این نمونه‌ها تهیه و رنگ‌آمیزی هماتوکسلین-اوتوزین شدند. در اسلایدهای تهیه‌شده روند ترمیم زخم از نظر هیستوپاتولوژیک بر اساس شواهدی از قبیل التهاب، تشکیل بافت جوانه گوشتی، بلوغ سلول‌های فیبربلاست، آرایش رشته‌های کلاژن، عروق‌زایی و بازآرایی بافت پوششی و میزان ترمیم زخم بر اساس سیستم درجه‌بندی Hieple ارزیابی شد (۲۶).

برای انجام تست‌های آماری از نرم‌افزار SPSS نسخه ۲۲ استفاده شد. نتایج به‌دست آمده از داده nonparametric حاصل از درجه‌بندی ترمیم زخم با از آزمون آماری Kruskal - Wallis تجزیه و تحلیل آماری شدند و هنگامی که ارزش P کمتر از 0.05 بود، مجدداً با آزمون آماری *Between-group differences were determined by Mann-Whitney* تجزیه و تحلیل آماری شدند.

### نتایج

در روز دوم پس از ایجاد زخم، مساحت زخم در گروه کیتوزان + HA به‌طور معنی‌داری نسبت به گروه کنترل کمتر بوده است ( $P=0/016$ )، اما اختلاف معنی‌داری بین گروه کیتوزان با گروه کیتوزان + HA مشاهده نشد، همچنین لازم به یادآوری است که اگرچه در این روز گروه کیتوزان از نظر عددی مساحت زخم کمتری نسبت به گروه کنترل داشته، اما این اختلاف از نظر عددی معنی‌دار نبود. در روز پنجم اختلاف معنی‌داری بین گروه‌های مطالعه، مشاهده نگردید. در روز نهم گروه کیتوزان + HA اختلاف معنی‌داری با گروه کنترل ( $P=0/027$ ) داشت و سطح زخم کمتری را نشان داد، اما اختلاف معنی‌داری بین گروه کیتوزان و کنترل مشاهده نشد. در روز چهاردهم، مساحت زخم در گروه‌های کیتوزان ( $P=0/004$ ) و کیتوزان + HA ( $P=0/001$ ) به‌طور معنی‌داری کمتر از گروه کنترل بوده است با این حال اختلاف معنی‌داری بین این دو گروه مشاهده نگردید (جدول ۱).

گرد با قطر ۵ میلی‌متر و به فاصله ۱ سانتی‌متر از یکدیگر در دو ناحیه با پانچ پوستی برداشته شد. بعد از ایجاد زخم‌ها به‌منظور جلوگیری از ایجاد عفونت، نواحی ایجاد ضایعه با چسب بافتی استریل پوشیده شد و موش‌های صحرایی تا پایان ریکاوری کامل، تحت نظر بودند. پس از آن هریک از آن‌ها در قفسی جداگانه نگهداری و تیمار گردید. بعد از ریکاوری و به هوش آمدن، حیوانات مجدداً به خانه حیوانات منتقل و به‌مدت سه روز همگی آنتی‌بیوتیک انروفلوکساسین ۱۰ درصد را به‌صورت تزریق عضلانی با دوز (۱۶۵ میلی‌گرم بر کیلوگرم) دریافت کردند. روز ایجاد زخم روز صفر در نظر گرفته شد.

حیوانات به‌صورت تصادفی به سه گروه بیست‌تایی تقسیم شدند. در گروه ۱ (گروه کنترل منفی) روی زخم هیچ ترکیبی قرار نگرفت. در گروه ۲ داربست کیتوزان و در گروه ۳ داربست کیتوزان و اسیدهیالورونیک در روز صفر برای هر موش صحرایی به اندازه‌ی زخم ایجاد شده از داربست مورد نظر برش داده شد و روی زخم قرار گرفت. اسید هیالورونیک و کیتوزان به‌روش الکترواسپین روی یک‌دیگر قرار داده شدند. لازم به‌ذکر است که داربست‌ها قبل از استفاده به‌مدت یک ساعت زیر اشعه نور فرابنفش استریل شدند.

در روزهای ۰، ۲، ۵، ۹ و ۱۴ بعد از عمل جراحی، محل زخم‌ها به‌صورت ماکروسکوپی ارزیابی شد و از نظر ظاهر زخم مانند التهاب، قرمزی، تورم و سازگاری ترکیب با ترمیم زخم (مشاهده عدم وجود واکنش بافتی و عدم وجود عفونت در موضع) بررسی گردید، سپس تصاویر از فاصله ۲۰ سانتی‌متری زخم با دوربین دیجیتال تهیه شد. برای ارزیابی و درجه‌بندی تصاویر تهیه شده از نرم‌افزار image J استفاده شد.

نمونه‌برداری‌های بافتی به‌منظور تهیه مقاطع هیستوپاتولوژی در روزهای ۲، ۵، ۹ و ۱۴ صورت گرفت (در هر زمان تعداد ۵ سر موش صحرایی از هر گروه معدوم می‌شد)، به این صورت که با دوز حداکثری داروی بی‌هوشی موش‌های صحرایی به روش بدون درد، معدوم و نمونه‌های بافتی مناسب از زخم تهیه گردید، به این صورت که قسمتی از بافت پوست به‌صورت تمام ضخامت در لبه‌های زخم به نحوی که شامل پوست سالم و آسیب

**جدول ۱- مساحت زخم‌ها (میانگین  $\pm$  انحراف معیار) بر حسب میلی‌متر مربع در گروه‌های مورد مطالعه در روزهای مختلف**

روزهای ارزیابی	روزهای ارزیابی			گروه‌ها
۱۴	۹	۵	۲	
$2/51 \pm 0/65^a$	$3/84 \pm 1/13^a$	$11/66 \pm 3/28^a$	$13/42 \pm 2/59^a$	کنترل
$0/90 \pm 0/64^b$	$3/53 \pm 1/89^{ab}$	$11/04 \pm 3/01^a$	$\pm 63/12 \ 2/53^{ab}$	کیتوزان
$0/66 \pm 0/54^b$	$2/17 \pm 0/75^b$	$10/31 \pm 2/11^a$	$10/79 \pm 3/46^b$	کیتوزان و اسیدهیالورونیک
$P \leq 0/05$	$P \leq 0/05$	$P \geq 0/05$	$P \leq 0/05$	P value

حروف نامتشابه اختلاف معنی‌دار را در گروه‌ها نشان می‌دهد.

شده است. همان‌گونه که مشاهده می‌شود در روزهای ۲، ۵ و ۹ تفاوت معنی‌داری بین گروه‌های بررسی شده، وجود ندارد ( $p > 0/05$ )؛ اما در روز ۱۴ گروه کیتوزان + HA به‌طور معنی‌داری آرایش کلاژنی بهتری نسبت به گروه کنترل داشته است ( $p < 0/05$ ). در این روز تفاوت معنی‌داری بین گروه کیتوزان و گروه کنترل مشاهده نشد ( $p > 0/05$ ) (جدول ۲).

در مطالعه میکروسکوپی نمونه‌های زخم در روزهای ۲، ۵، ۹ و ۱۴ با شواهدی از قبیل التهاب، تشکیل بافت جوانه گوشتی، بلوغ سلول‌های فیبربلاست، آرایش رشته‌های کلاژن، عروق‌زایی و بازآرایی بافت پوششی، میزان ترمیم زخم ارزیابی شد. برای ارزیابی بهبود زخم‌ها بر اساس شواهد ذکر شده سیستم درجه‌بندی Hieple از اسکور ۰ تا ۴ استفاده شد (۲۶). نتایج حاصل از بررسی آرایش کلاژن‌ها در جدول ۲ درج

**جدول ۲- نتایج (میانه (حداقل - حداکثر)) آرایش کلاژن‌ها در گروه‌های مورد مطالعه در روزهای مختلف**

روزهای ارزیابی	روزهای ارزیابی			گروه‌ها
۱۴	۹	۵	۲	
۳(۴-۳)	۳(۳-۰)	۱(۱-۰)	۰(۰-۰)	کنترل
۴(۴-۳)	۳(۳-۳)	۱(۲-۱)	۰(۲-۰)	کیتوزان
۴(۴-۴)	۳(۳-۱)	۱(۲-۰)	۰(۰-۰)	کیتوزان و اسیدهیالورونیک
* ۰/۰۴۵	۰/۲۷۱	۰/۳۰۸	۰/۳۶۸	P value

\*  $P < 0/05$  نشانگر اختلاف معنی‌دار است.

تمامی زمان‌های بررسی شده اختلاف معنی‌داری بین گروه‌های مطالعه شده وجود ندارد ( $P > 0/05$ ) (جدول ۳).

نتایج حاصل از تشکیل بافت گرانوله در جدول زیر درج شده است. نتایج حاصل نشان‌دهنده این بود که در

**جدول ۳- نتایج (میانه (حداقل - حداکثر)) تشکیل بافت گرانوله در گروه‌های مورد مطالعه در روزهای مختلف**

روزهای ارزیابی	روزهای ارزیابی			گروه‌ها
۱۴	۹	۵	۲	
۳(۴-۳)	۳(۴-۱)	۲(۲-۱)	۰(۰-۰)	کنترل
۴(۴-۳)	۳(۴-۳)	۳(۳-۲)	۰(۰-۰)	کیتوزان
۴(۴-۴)	۴(۴-۲)	۳(۳-۱)	۰(۰-۰)	کیتوزان و اسیدهیالورونیک
۰/۱۰۸	۰/۳۱۵	۰/۰۹۰	۱/۰۰۰	P value



طور معنی‌داری کمتر از گروه کنترل بوده است ( $P < 0/05$ )، اما اختلاف معنی‌داری بین گروه کیتوزان HA+ و گروه کنترل مشاهده نشد. در روزهای نه و چهارده اختلاف معنی‌داری بین گروه‌های مطالعه‌شده مشاهده نشد ( $P > 0/05$ ) (جدول ۴).

نتایج بررسی التهاب در مطالعه حاضر نشان‌دهنده این بود که در روز دوم با وجود این که میزان التهاب در گروه کیتوزان نسبت به گروه کنترل و در گروه کیتوزان HA + نسبت به گروه‌های کنترل و کیتوزان کمتر بوده است، اما این اختلاف معنی‌دار نبوده است ( $P > 0/05$ ). در روز پنجم کمترین میزان التهاب مربوط به گروه کیتوزان بوده که به-

جدول ۴ - نتایج (میانه(حداقل- حداکثر)) التهاب در گروه‌های مورد مطالعه در روزهای مختلف

گروه‌ها	روزهای ارزیابی			
	۲	۵	۹	۱۴
کنترل	۲(۳-۲)	۲(۳-۱)	۰(۲-۰)	۰(۰-۰)
کیتوزان	۲(۳-۱)	۱(۱-۱)	۰(۰-۰)	۰(۰-۰)
کیتوزان و اسیدهیالورونیک	۲(۲-۱)	۱(۲-۱)	۰(۱-۰)	۰(۰-۰)
P value	۰/۳۰۸	* ۰/۰۲۴	۰/۵۸۱	۱/۰۰۰

\*  $P < 0/05$  نشانگر اختلاف معنی‌دار است.

بین گروه کنترل و کیتوزان اختلاف معنی‌داری مشاهده نشد ( $P > 0/05$ ). در روز چهاردهم میزان عروق‌زایی در گروه‌های کیتوزان و کیتوزان HA + به‌طور معنی‌داری از گروه کنترل بهتر بوده است ( $P \leq 0/05$ ) (جدول ۵).

در بررسی نتایج میزان عروق‌زایی در مطالعه حاضر مشاهده گردید که در روز دوم و نهم اختلاف معنی‌داری بین گروه‌های بررسی‌شده وجود ندارد، اما در روز پنجم میزان عروق‌زایی در گروه کیتوزان HA + به‌طور معنی‌داری بهتر از گروه کنترل بوده است ( $P < 0/05$ )، اما

جدول ۵ - نتایج (میانه(حداقل- حداکثر)) عروق خونی در گروه‌های مورد مطالعه در روزهای مختلف

گروه‌ها	روزهای ارزیابی			
	۲	۵	۹	۱۴
کنترل	۰(۰-۰)	۲(۲-۱)	۲(۲-۰)	۱(۱-۰)
کیتوزان	۰(۲-۰)	۲(۳-۲)	۱(۱-۱)	۰(۰-۰)
کیتوزان و اسیدهیالورونیک	۰(۰-۰)	۳(۳-۲)	۱(۳-۱)	۰(۰-۰)
P value	۰/۱۱۷	* ۰/۰۴۷	۰/۳۷۵	۰/۰۳۰

\*  $P < 0/05$  نشانگر اختلاف معنی‌دار است.

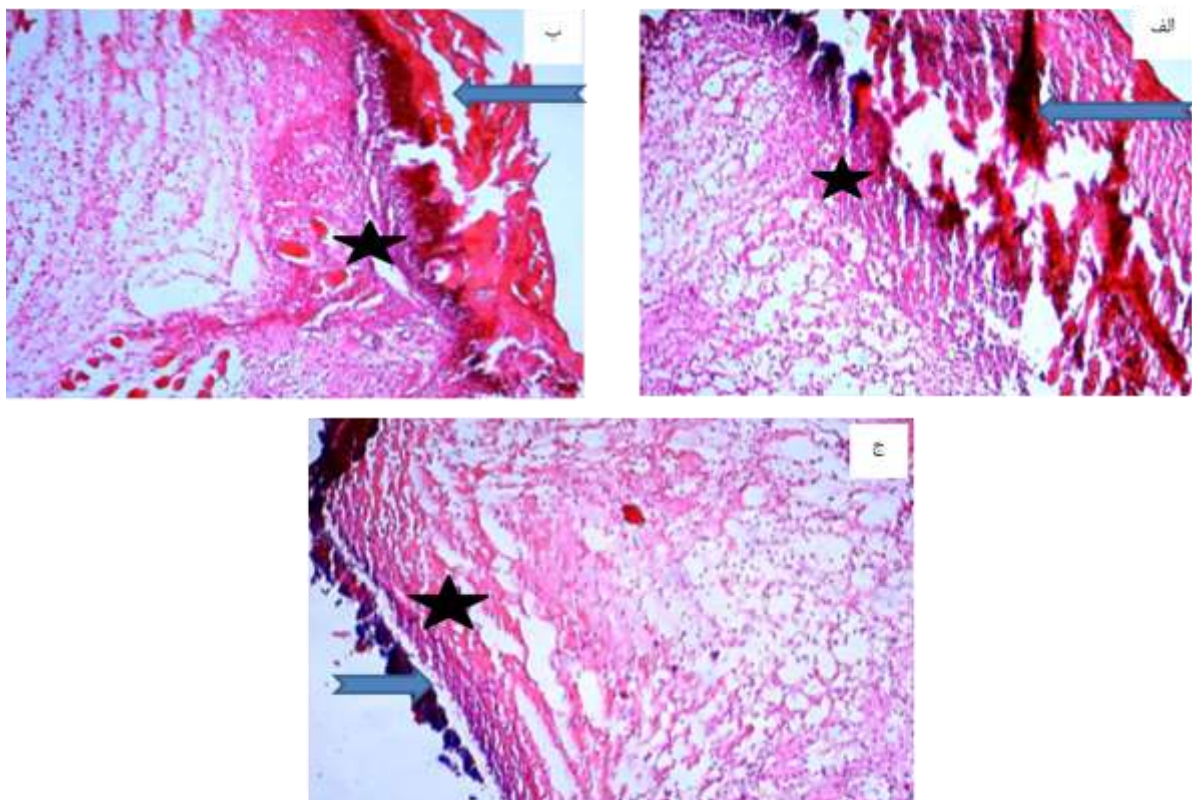
زمان‌های بررسی‌شده اختلاف معنی‌داری بین گروه‌های بررسی‌شده وجود ندارد ( $P > 0/05$ ) (جدول ۶).

نتایج حاصل از بررسی بازسازی اپیتلیوم در جدول ۶ آورده شده است. همان‌گونه که مشاهده می‌شود در تمامی



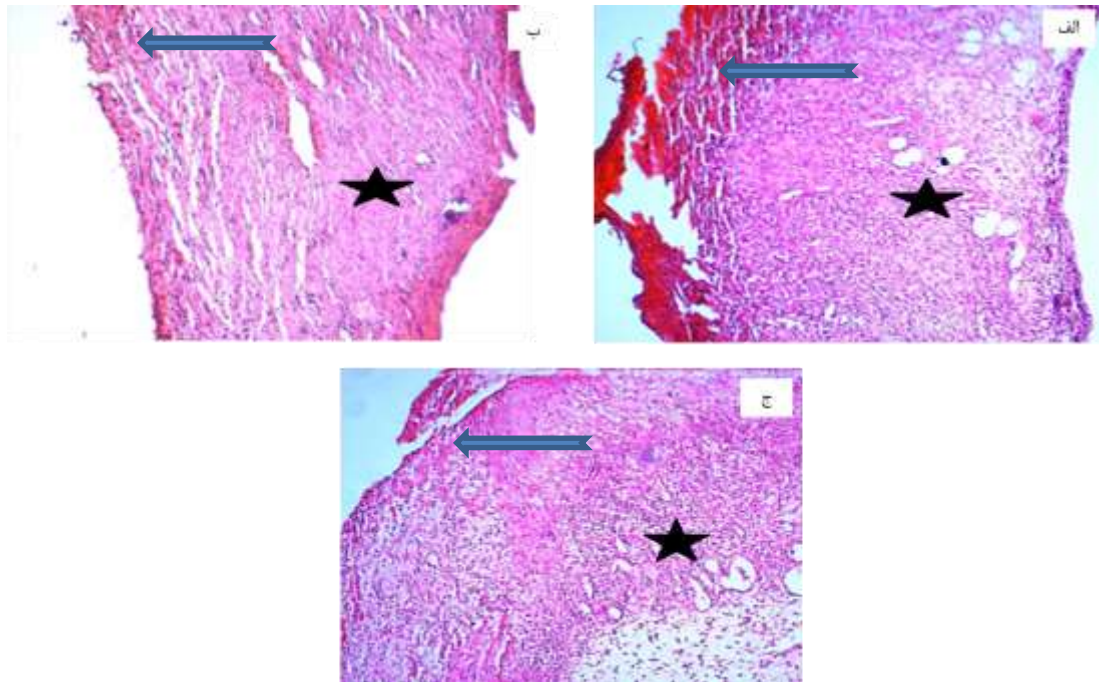
جدول ۶- نتایج (میانگین - حداقل - حداکثر) بازسازی اپیتلیوم در گروه‌های مطالعه‌شده در روزهای مختلف

روزهای ارزیابی				گروه‌ها
۱۴	۹	۵	۲	
۳(۳-۳)	۲(۳-۰)	۲(۲-۰)	۰(۰-۰)	کنترل
۳(۳-۲)	۳(۳-۲)	۱(۲-۱)	۰(۲-۰)	کیتوزان
۳(۳-۳)	۲(۳-۱)	۰(۱-۰)	۰(۰-۰)	کیتوزان و اسیدهیالورونیک
۰/۱۱۶	۰/۵۳۳	۰/۱۹۸	۰/۳۶۸	P value



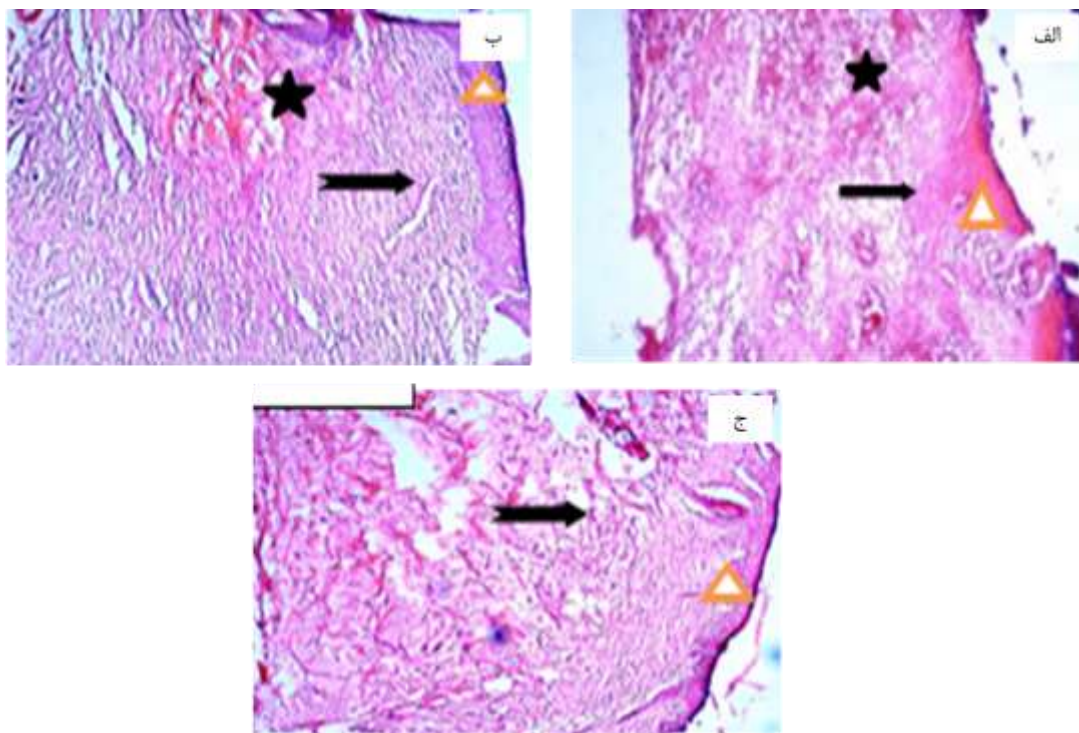
شکل ۱- مقاطع میکروسکوپی محل زخم در روز ۲ پس از ایجاد زخم.

الف) وجود لخته سطحی در سطح زخم همراه با تجمع فیبرین (فلش) و نفوذ خفیف سلول‌های التهابی و پرخونی در فضای زخم در گروه کنترل (ستاره). ب) وجود لخته سطحی در سطح زخم همراه با تجمع اندک فیبرین (فلش) و نفوذ خفیف سلول‌های التهابی و ادم در فضای زخم در گروه کیتوزان (ستاره). ج) وجود لخته سطحی در سطح زخم همراه با تجمع فیبرین (فلش) و نفوذ خفیف سلول‌های التهابی و ادم در فضای زخم در گروه اسیدهیالورونیک (ستاره) (H&E, X10).



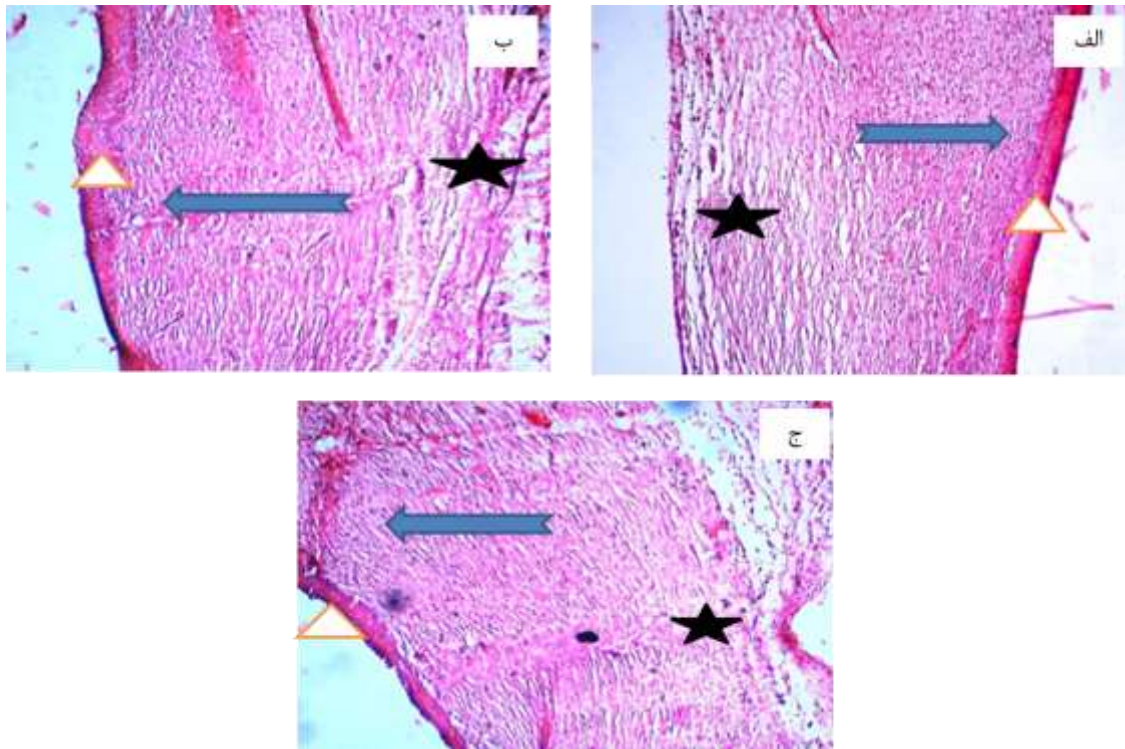
شکل ۲- مقاطع میکروسکوپی محل زخم در روز ۵ پس از ایجاد زخم

الف) وجود لخته سطحی تشکیل بافت جوانه‌ای ادماتوز (فلش) و تشکیل عروق خونی در فضای زخم در گروه کنترل (ستاره) ب) نبود لخته سطحی (فلش) و تشکیل بافت جوانه‌ای با رشته‌های نامنظم در فضای زخم در گروه کیتوزان (ستاره) ج) نبود لخته سطحی و پر شدن فضای زخم توسط بافت جوانه‌ای نامنظم (فلش) و تشکیل عروق خونی در فضای زخم در گروه اسیدهیالورونیک (ستاره) (H&E, X10)



شکل ۳- مقاطع میکروسکوپی محل زخم در روز ۹ پس از ایجاد زخم الف) تشکیل اپیدرم (مثلث) و پر شدن فضای زخم توسط بافت جوانه‌ای نابالغ (فلش) و وجود عروق تازه تشکیل در گروه کنترل (ستاره) ب) تشکیل اپیدرم (مثلث) و پر شدن فضای زخم توسط بافت جوانه‌ای پر رشته (فلش) و وجود عروق تازه تشکیل در گروه کیتوزان (ستاره) ج) تشکیل اپیدرم کراتینه‌زده (مثلث) و پر شدن فضای زخم توسط بافت جوانه‌ای نسبتاً ضخیم و منظم در گروه اسیدهیالورونیک (فلش) (H&E, X10).





شکل ۴- مقاطع میکروسکوپی محل زخم در روز ۱۴ پس از ایجاد زخم الف) تشکیل اپیدرم (مثلث) همراه با پرشدن فضای زخم توسط رشته‌های کلاژن نسبتاً ضخیم و منظم (فلش) و کاهش عروق خونی در گروه کنترل (ستاره) ب) تشکیل اپیدرم کراتینه‌زده (مثلث) همراه با پرشدن فضای زخم توسط رشته‌های کلاژن نسبتاً ضخیم و منظم (فلش) و کاهش عروق خونی در گروه کیتوزان (ستاره) ج) تشکیل اپیدرم کراتینه‌زده (مثلث) همراه با پرشدن فضای زخم توسط رشته‌های کلاژن ضخیم و منظم (فلش) و کاهش عروق خونی در گروه اسیدهیالورونیک (ستاره) (H&E, X10)

## بحث

نتایج حاصل از بررسی مساحت زخم مطالعه حاضر نشان‌دهنده این بود که در روزهای دوم، نهم و چهاردهم پس از ایجاد زخم، مساحت زخم در گروه کیتوزان به همراه اسیدهیالورونیک به‌طور معنی‌داری کمتر از گروه کنترل بوده است، همچنین نتایج بافت‌شناسی محل زخم در مطالعه حاضر از نظر بررسی آرایش کلاژن‌ها، التهاب، عروق‌زایی، بافت گرانوله و بازسازی اپیتلیوم نشان‌دهنده بهبود روند ترمیم در گروه‌های کیتوزان و همراه با اسیدهیالورونیک نسبت به گروه کنترل بوده است.

مکانیسم اثر اسید هیالورونیک روی روند بهبود زخم به‌خوبی مطالعه شده است. دیده شده اسیدهیالورونیک در افزایش حرکت فیبروبلاست به‌سمت اسفنجهای کلاژن و تشکیل بافت کلاژنی در مراحل اولیه بهبود زخم مؤثر است (۵ و ۶).

Tanaki و Kishimoto در سال ۱۹۸۷ نیز گزارش کردند که در زخم‌های پانسمان شده با کیتین، هیستوسیت‌های زیادی به ناحیه زخم هجوم آورده و

روند ترمیم زخم یکی از پیچیده‌ترین فرآیندهای فیزیولوژیک بوده که طی آن سلول‌ها و ترشحات مختلف سلولی و به‌ویژه فاکتورهای رشد و بسیاری از سیتوکین‌ها وارد عمل می‌شوند. به‌دنبال آسیب پوست، آبخاری از وقایع مولکولی و فعالیت‌های سلولی شامل التهاب، شکل‌گیری بافت جدید و بازآرایی بافتی رخ داده و در نهایت منجر به ترمیم کلی بافت آسیب دیده می‌شود. در طی این روند کراتینوسیت‌ها، سلول‌های اندوتلیال، فیبروبلاست‌ها و سلول‌های التهابی ضمن تکثیر، شروع به مهاجرت به محل آسیب دیده می‌کند. در این محل این سلول‌ها ضمن برقراری ارتباط با ماتریکس خارج سلولی با ترشح سیگنال‌های مختلف تحریکی سبب فعال‌سازی یکدیگر نیز می‌شوند. به موازات این وقایع و ضمن تولید مجدد رگ‌های خونی در محل، سلول‌های مولد ماتریکس و فیبروبلاست‌ها به ناحیه بافت گرانوله وارد شده و ماتریکس آسیب‌دیده را بازسازی می‌کنند (۸).



Chung و همکاران در سال ۱۹۹۴ گزارش کردند که کیتین و کیتوزان می‌توانند مقاومت کششی زخم را با تسریع سنتز کلاژن با فیبروبلاست‌ها در مراحل اولیه التیام زخم افزایش دهند (۳۳).

Chung و همکاران ۱۹۹۴ گزارش کردند که کیتین و کیتوزان می‌توانند مقاومت کششی زخم را با تسریع سنتز کلاژن با فیبروبلاست‌ها در مراحل اولیه التیام زخم افزایش دهند (۳۳).

در مطالعه Okamoto و همکاران در سال ۱۹۹۵، اثرات پودر کیتین و کیتوزان در ترمیم زخم در مدل سگ بررسی شد. در این مطالعه زخمی به مساحت  $2 \text{ cm}^2$  در قسمت خلفی حیوان ایجاد شد، سپس به مدت دو هفته به صورت روزانه از پانسمان کیتین و یا کیتوزان در محل زخم استفاده شد. نتایج حاصل از بررسی‌های میکروسکوپی در این مطالعه نشان‌دهنده کاهش معنی‌دار مساحت زخم در گروه‌های تحت درمان با کیتین و کیتوزان نسبت به گروه کنترل بود (۱۸).

Moseley و همکاران در سال ۲۰۰۲ بیان کردند که کاربرد موضعی اسیدهیالورونیک بر موضع جراحی، موجب سرعت در روند بهبودی و آسیب‌های پریدونتال خواهد شد (۱۵).

Selvin و همکاران در سال ۲۰۰۲ به بررسی نقش اسیدهیالورونیک روی ترمیم زخم پرداختند که نتایج افزایش مهاجرت سلول‌های آندوتلیالی را نشان داد (۲۵).

Ren و همکاران در سال ۲۰۰۴ بیان کردند که استفاده موضعی اسیدهیالورونیک روی زخم با این ساز و کار که ممکن است تکثیر و مهاجرت سلولی را در بافت در حال ترمیم القا کند، موجب سرعت بخشیدن در روند بهبودی می‌شود (۲۲)، همچنین اسیدهیالورونیک به-عنوان یک حلقه مؤثر در رشد، تکثیر و حرکت سلول‌ها در بافت‌های در حال رشد محسوب می‌شود. علاوه بر این نقش اسیدهیالورونیک در جذب آب موجب هیدراتاسیون بافت‌ها شده و اثر مثبتی در ترمیم زخم دارد. اسیدهیالورونیک موجب حفظ آب در ماتریکس بین سلولی درم می‌شود. این کار با ایجاد یک محلول ویسکوالاستیک صورت می‌گیرد که موجب پر کردن فضای بین رشته‌های کلاژن در درم می‌شود. مقدار اسیدهیالورونیک در پوست رابطه نزدیکی با هیدراتاسیون پوست دارد. زخم‌های باز در

رشته‌های ظریف کلاژن تولید می‌شود. آن‌ها استنتاج کردند که احتمالاً کیتین تکثیر سلول‌های فیبروبلاستی در پروسه التیام زخم را تحریک می‌کند (۱۰).

در سال ۱۹۸۹ Heldin و همکاران اثر اسیدهیالورونیک روی بیان فاکتورهای مؤثر در فرآیند ترمیم پرداختند که نتایج آن‌ها تأثیر مثبت هیالورونیک اسید روی سنتز فاکتور رشد اپیدرمی، فاکتور رشد فیبروبلاستی، فاکتور رشد آندوتلیالی را نشان داد (۹).

در زمینه تأثیر هیالورونیک اسید روی ترمیم زخم مطالعات فراوانی صورت گرفته است. برای اولین بار West و همکاران در سال ۱۹۹۱ گزارش دادند که هیالورونیک اسید موجب افزایش رگ‌زایی در محل زخم می‌شود (۲۸). Ogata و همکاران ۱۹۹۱ نیز افزایش سنتز کلاژن در حضور کیتین را در جراحات تجربی در مخاط کام گزارش کردند (۱۶).

الیاف ساخته شده از کیتوزان را Minami و همکاران در سال ۱۹۹۳ در درمان زخم‌های سگ و گربه استفاده کردند. آن‌ها گزارش کردند که پس از استفاده از این ماده ۹۵/۵ درصد سگ‌ها و ۹۳/۴ درصد گربه‌ها بدون هیچ عارضه‌ای بهبود یافتند و در مقایسه با درمان‌های متداول، استفاده از الیاف کیتوزان کاهش قابل توجهی در تعداد دفعات درمان را به دنبال داشت، همچنین در مطالعه مذکور در درمان زخم‌های عفونی مختلف با الیاف کیتوزان، کاهش ترشح چرکی با عود مجدد و کاهش دفعات درمان، گزارش شده است (۱۴). در استفاده بالینی از کیتوزان، در دام‌های بزرگ نیز ۸۹/۶ درصد گاوها مبتلا به درماتیت چرکی بدون آنتی‌بیوتیک‌درمانی با الیاف کیتوزان درمان شده‌اند. در این موارد به دنبال از بین رفتن چرک در زخم‌ها، تشکیل بافت جوانه‌ای و بافت پوششی مناسب بدون جوشگاه مشاهده شده است (۱۴).

در مطالعه‌ای تجربی Okamoto و همکاران در سال ۱۹۹۳ ترکیبی از الیاف بافته شده پلی استر و کیتین به-شکل زیر جلدی در سگ استفاده کردند. کیتین در مطالعه مزبور، سنتز کلاژن را در اطراف الیاف کاشته شده در بافت زیر جلدی افزایش داد (۱۷).

Sattar و همکاران در سال ۱۹۹۴ بیان کردند، اسیدهیالورونیک موجب افزایش تعداد سلول‌های آندوتلیالی می‌شود (۲۳).



روند ترمیم پوست دارد (۱).  
Kondo و همکاران در سال ۲۰۱۲ اثر پانسمن متشکل از اسیدهیالورونیک و کلاژن و فاکتور رشد اپیدرمی روی زخم پوست را بررسی و عنوان کردند که این پانسمن موجب تشکیل بافت پوششی و رگ‌زایی و کاهش اندازه زخم می‌شود (۱۱).

Yamamoto و همکاران در سال ۲۰۱۳ با هدف بررسی قابلیت بهبود زخم در پانسمن زخم متشکل از اسید هیالورونیک و حاوی فاکتور رشد اپیدرمی (EGF) به منظور ارتقای تولید سایتوکاین‌های فیبروبلاست در زخم پرداخت که در طی انجام آزمایش‌ها به این نتیجه رسید که این پانسمن زخم موجب افزایش تولید فاکتور رشد اندوتلیال عروقی و کاهش معنی‌دار مساحت زخم نسبت به گروه کنترل می‌شود (۳۱).

کیتوزان به‌علت داشتن ساختار پلی‌ساکاریدی در اتصال بیشتر سلول فیبروبلاست به داربست نقش فراوانی اعمال می‌کند و از سویی ساختاری یونی کیتوزان در جذب مایع میان‌بافتی فعالیت فراوانی نشان می‌دهد که در نتیجه آن ایجاد ساختار محکم برای فعل و انفعالات سلول‌های بافت هم‌بند و زمینه مساعد برای تکثیر سلول‌های بنیادی، رگ‌سازی و ترمیم است. همچنین ترکیب ساختاری کیتوزان در استحکام و زیست تخریب‌پذیری داربست‌های پلیمری نقش عمده‌ای را دارند (۱۹، ۲۴ و ۳۲).

Patrulea و همکاران در سال ۲۰۱۵ در طی پژوهشی به بررسی اثر کیتوزان روی ترمیم زخم پرداختند و نتایج مثبتی پیرامون عملکرد موثر این ماده بر فرایند مذکور را نشان دادند (۲۰).

Okoya و همکاران در سال ۲۰۱۶ به بررسی اثر کیتوزان روی ترمیم زخم‌های گوارشی پرداختند نتایج حاصل از این پژوهش بر تأثیر کیتوزان بر بهبود زخم‌ها صحه گذاشت (۱۹).

Lee و همکاران در سال ۲۰۱۶ به مطالعه‌ی اثر داربست کیتوزان در ترمیم زخم‌های دیابتی پرداختند نتایج ایشان نشان‌دهنده تأثیر معنی‌دار این ماده بر ترمیم زخم‌های دیابتی بوده است (۱۲).

Sharifi و همکاران در سال ۲۰۱۷ نشان دادند که پیوند کیتوزان در نقیصه استخوانی به‌موجب ترمیم سریع‌تر استخوان در گروه درمان نسبت به گروه کنترل می‌شود

یک محیط مرطوب و استریل بهتر ترمیم می‌شوند. اسید هیالورونیک در مهاجرت سلول‌های اپیتلیال تأثیر مثبت دارد و به‌نظر می‌رسد که مهاجرت و تکثیر سلولی در بازسازی یا ترمیم بافت‌ها مؤثر است (۲۷)، در حالی که بر خلاف این نتایج، در پژوهش‌های Rajapaksa و همکاران (۲۱) در سال ۲۰۰۵ و Xu و همکاران (۳۰) در سال ۲۰۰۴ نشان داده شده است که اسید هیالورونیک در پیشبرد روند التهاب و تسریع ترمیم نقش به‌سزایی ندارد. Boucard و همکاران در سال ۲۰۰۷، از هیدروژل کیتوزان برای احیای پوست سوخته استفاده کردند. نتایج آن‌ها نشان داد که مواد کیتوزانی سبب مداوای عالی و نیز احیای بافت سوخته می‌شود و مضافاً کیتوزان سبب القای سلول‌های التهابی و افزایش مویرگ‌های خونی و کلاژن در بافت جدید گردید (۳).

Xu, Haitang و همکاران در سال ۲۰۰۷ به بررسی اثر فیلم کیتوزان و هیالورونیک اسید به‌عنوان یک پانسمن پرداختند. نتایج آن‌ها نشان داد که این پانسمن موجب بهبود قابل توجهی در وسعت و مساحت زخم می‌گردد (۲۹).

Bergman در سال ۲۰۰۸ عنوان کرد که اسیدهیالورونیک می‌تواند در داربست‌های مانند کلاژن، عصب، تاندون، غضروف، استخوان برای بالابردن کارایی داربست استفاده شود (۲۹)، همچنین Hadley و همکاران نیز در سال ۲۰۱۰ به بررسی اثر اسید هیالورونیک روی ترمیم زخم پرداختند و درصد انقباض زخم و ایجاد بافت پوششی را ارزیابی کردند. نتایج آن‌ها نشان‌دهنده این بود که درصد انقباض و ایجاد بافت پوششی در گروه‌های تیمار تغییر معنی‌داری نسبت به گروه کنترل نداشته است. آن‌ها نتیجه‌گیری کردند که اسید هیالورونیک به تنهایی در ایجاد بافت پوششی و جمع‌شدگی زخم اثر کمی دارد (۷).

Bayaty و همکاران در سال ۲۰۱۰ به بررسی اثرات ژل اسیدهیالورونیک بر روی زخم موش‌های دیابتی پرداختند و نتیجه آزمایش به این صورت بود که اسید هیالورونیک موجب افزایش ماکروفاژها و مهاجرت سلول‌های فیبروبلاستی و بازسازی کلاژن شده و روند ساخت بافت پوششی را افزایش می‌دهد؛ همچنین آن‌ها بیان کردند هیالورونیک اسید تأثیر زیادی در کاهش میزان مساحت زخم، کاهش میزان التهاب بافتی و تسریع در



- Biomaterials* 1986;7:3-8. (۲۴)
8. Juanfeng Sun, Sarah L Perry, Jessica D Schiffman: Electrospinning Nanofibers from Chitosan/Hyaluronic Acid Complex Coacervates. *Biomacromolecules* 2019;20,11: 4191-4198.
  7. Hadley HS, Stanley BJ, Fritz MC, et al. Effects of a cross-linked hyaluronic acid based gel on the healing of open wounds in dogs. *Veterinary Surgery* 2013;42:161-169.
  8. Hay IC, Ormerod A. Randomized Trial of Aromatherapy: Successful Treatment for Alopecia Areata—Reply. *Archives of Dermatology* 1999;135:603-603.
  9. Heldin P, Laurent T, Heldin C. Effect of growth factors on hyaluronan synthesis in cultured human fibroblasts. *Biochemical Journal* 1989;258:919.
  10. Kishimoto S. Immunohistochemical and histochemical observations in the process of burn wound healing in guinea pig skin under chitin membrane ereessing. *Acta Dermatol-Kyoto* 1987;82:471-479.
  11. Kondo S, Kuroyanagi Y. Development of a wound dressing composed of hyaluronic acid and collagen sponge with epidermal growth factor. *Journal of Biomaterials Science, Polymer Edition* 2012;23:629-643.
  12. Lee M, Han SH, Choi WJ, et al. Hyaluronic acid dressing (Healoderm) in the treatment of diabetic foot ulcer: A prospective, randomized, placebo-controlled, single-center study. *Wound Repair and Regeneration* 2016;24:581-588.
  13. Mahattanadul S, Mustafa M, Kuadkaew S, et al. Oral ulcer healing and anti-candida efficacy of an alcohol-free chitosan-curcumin mouthwash. *Eur Rev Med Pharmacol Sci* 2018;22:7020-7023.
  14. Minami S. Effects of chitosan on wound healing. *Carbohydrates and*
- Mahattanadul و همکاران در سال ۲۰۱۸ در بررسی اثر دهان‌شویه‌ی حاوی کیتوزان به اثرات مثبت این ماده بر ترمیم زخم‌های دهانی ناشی از کاندیدا آلبیکنز پرداختند. (۱۳)
- در مطالعه حاضر طبق نتایج به‌دست آمده داربست کیتوزان به‌همراه اسیدهیالورونیک سبب تسریع بسته شدن زخم، ساخت بافت پوششی، افزایش رگ‌زایی و کلان‌سازی و کاهش التهاب می‌گردد؛ پس می‌توان نتیجه گرفت که این داربست کارایی لازم را برای پوشش‌دهی زخم‌ها دارد و می‌تواند به‌عنوان پانسمان زیستی مطرح شود.
- در این مطالعه بررسی مولکولار برای نشان دادن مکانیسم احتمالی داربست استفاده شده انجام نشد و پیشنهاد می‌شود که در مطالعات بعدی انجام شود.
- منابع**
1. Al Bayaty F, Abdulla M, Hassan MA, et al. Wound healing potential by hyaluronate gel in streptozotocin-induced diabetic rats. *Scientific Research and Essays* 2010;5:2756-2760.
  2. Azuma K, Izumi R, Osaki T, et al. Chitin, chitosan, and its derivatives for wound healing: old and new materials. *Journal of functional biomaterials* 2015;6:104-142.
  3. Boucard N, Viton C, Agay D, et al. The use of physical hydrogels of chitosan for skin regeneration following third-degree burns. *Biomaterials* 2007;28:3478-3488.
  4. Choucair MM, Phillips TJ. What is new in clinical research in wound healing. *Dermatologic clinics* 1997;15:45-58.
  5. Doillon CJ, Dunn MG, Berg RA, et al. Collagen deposition during wound repair. *Scanning electron microscopy* 1985:897-903.
  6. Doillon CJ, Silver FH. Collagen-based wound dressing: Effects of hyaluronic acid and firponectin on wound healing.



- Carbohydrate Polymers Frontiers in Biomedicine and Biotechnology* 1993;2.
15. Moseley R, Waddington RJ, Embery G. Hyaluronan and its potential role in periodontal healing. *Dental update* 2002;29:144-148.
  16. Ogata Y, Miyakawa E, Matsue M, et al. The biological dressing effects of chitin membrane on the regeneration of palatal mucosa. *Nippon Shishu Shi* 1991;33:190-198.
  17. OKAMOTO Y, MINAMI S, MATSUHASHI A, et al. Application of polymeric N-acetyl-D-glucosamine (chitin) to veterinary practice. *Journal of Veterinary Medical Science* 1993;55:743-747.
  18. OKAMOTO Y, SHIBAZAKI K, MINAMI S, et al. Evaluation of chitin and chitosan on open wound healing in dogs. *Journal of Veterinary Medical Science* 1995;57:851-854.
  19. Okoya AA, Akinyele AB, Amuda OS, et al. Chitosan-grafted carbon for the sequestration of heavy metals in aqueous solution. *American Chemical Science Journal* 2016;11:1-14.
  20. Patrulea V, Ostafe V, Borchard G, et al. Chitosan as a starting material for wound healing applications. *European Journal of Pharmaceutics and Biopharmaceutics* 2015;97:417-426.
  21. Rajapaksa SP, Cowin A, Adams D, et al. The Effect of a Hyaluronic Acid-Based Nasal Pack on Mucosal Healing in a Sheep Model of Sinusitis. *American journal of rhinology* 2005;19:572-576.
  22. Ren G, Dong F, Wang J, et al. The effect of hyaluronic acid external film on rats wound healing. *Zhonghua zheng xing wai ke za zhi= Zhonghua zhengxing waike zazhi= Chinese journal of plastic surgery* 2004;20:380-383.
  23. Sattar A, Rooney P, Kumar S, et al. Application of angiogenic oligosaccharides of hyaluronan increases blood vessel numbers in rat skin. *Journal of investigative dermatology* 1994;103:576-579.
  24. Sharifi S, Karimi I, Soltani S, et al. Comparison of Autogenic Costal Cartilage with Chitosan Scaffold in Canine Humeral Defect Healing. *Iranian Journal of Veterinary Surgery* 2017;12:33-39.
  25. Slevin M, Kumar S, Gaffney J. Angiogenic oligosaccharides of hyaluronan induce multiple signaling pathways affecting vascular endothelial cell mitogenic and wound healing responses. *Journal of biological chemistry* 2002;277:41046-41059.
  26. Vural R, Akesen B, Karakayali M, et al. The comparison of the negative effect of autoclaving and pasteurization on bone healing. *Acta Orthop Traumatol Turc* 2010;44:322-327.
  27. Weindl G, Schaller M, Schäfer-Korting M, et al. Hyaluronic acid in the treatment and prevention of skin diseases: molecular biological, pharmaceutical and clinical aspects. *Skin Pharmacology and Physiology* 2004;17:207-213.
  28. West DC, Hampson IN, Arnold F, et al. Angiogenesis induced by degradation products of hyaluronic acid. *Science* 1985;228:1324-1326.
  29. Xu H, Ma L, Shi H, et al. Chitosan-hyaluronic acid hybrid film as a novel wound dressing: in vitro and in vivo studies. *Polymers for advanced technologies* 2007;18:869-875.
  30. Xu Y, Höfling K, Fimmers R, et al. Clinical and microbiological effects of topical subgingival application of hyaluronic acid gel adjunctive to scaling and root planing in the treatment of chronic periodontitis. *Journal of periodontology* 2004;75:1114-1118.
  31. Yamamoto A, Shimizu N, Kuroyanagi Y. Potential of wound dressing composed of hyaluronic acid containing epidermal growth factor to





- enhance cytokine production by fibroblasts. *Journal of Artificial Organs* 2013;16:489-494.
32. Yamane S, Iwasaki N, Majima T, *et al.* Feasibility of chitosan-based hyaluronic acid hybrid biomaterial for a novel scaffold in cartilage tissue engineering. *Biomaterials* 2005;26:611-619.
33. Yong Chung L, Schmidt RJ, Hamlyn PF, *et al.* Biocompatibility of potential wound management products: Hydrogen peroxide generation by fungal chitin/chitosans and their effects on the proliferation of murine L929 fibroblasts in culture. *Journal of Biomedical Materials Research: An Official Journal of The Society for Biomaterials, The Japanese Society for Biomaterials, and the Australian Society for Biomaterials* 1998;39:300-307.







## Comparative study of the effect of chitosan and chitosan with hyaluronic acid on wound healing in rats

Ali Taban<sup>1</sup>, Siavash Sharifi<sup>2\*</sup>, Iraj Karimi<sup>3</sup>, Sadegh Shirian<sup>3</sup>,  
Esmaeil mirzaei<sup>4</sup>

1. DVM, Faculty of Veterinary Medicine, Shahrekord University, Shahrekord- Iran.
2. Department of clinical Sciences, Faculty of Veterinary Medicine, Shahrekord University, Shahrekord-Iran.
3. Department of Pathobiology, Faculty of Veterinary Medicine, Shahrekord University, Shahrekord- Iran.
4. Departments of Medical Nanotechnology, Faculty of Advanced Medical Sciences and Technologies, Shiraz University of Medical Sciences, Shiraz- Iran.

### Summar

*Received:* 3 February 2020

*Accepted:* 15 November 2020

Tissue engineering is a new way of replacing degraded tissue components with biodegradable polymers. In the present study, chitosan scaffold was used to evaluate the effect of hyaluronic acid (HA) on wound healing in rats. For this purpose, 60 rats were prepared and divided into three groups. After surgical preparation, the skin of each animal in spinal cord region by skin punch was completely. Group 1 was considered as negative control, group two and group three, chitosan and chitosan with hyaluronic acid was used respectively. After surgery, the ulcers were studied macroscopically. Then, for histopathologic evaluation, tissue sections were prepared from the lesion sites and the healing process was evaluated. Results showed that wound area in chitosan + HA group were significantly lower than control group. The wound area on the 14th day was significantly lower in the chitosan and chitosan + HA groups than in the control group. Histological results show improvement in healing process in chitosan and chitosan groups with hyaluronic acid compared to control group. The chitosan + HA group was better than the chitosan group. In general, according to the results, chitosan scaffold with hyaluronic acid accelerates wound healing.

**Keywords:** Chitosan, Hyaluronic Acid, Wound Healing, Rat

\*Corresponding Author Email: [drsharifisiavash94@gmail.com](mailto:drsharifisiavash94@gmail.com)

